

## Ιστογένεση όγκων του θυρεοειδούς

Ο θυρεοειδής αδένας αποτελείται από δύο κύριους τύπους επιθηλιακών κυττάρων, τα θυλακιώδη κύτταρα και τα παραθυλακιώδη ή C-κύτταρα, από τα οποία και προέρχονται οι συχνότεροι όγκοι του θυρεοειδούς. Αν και φαίνεται απλή, εντούτοις υπάρχουν όγκοι που εμφανίζουν ανοσοϊστοχημικά και μορφολογικά χαρακτηριστικά και των δύο αυτών τύπων κυττάρων ταυτόχρονα στον ίδιο όγκο. Η ιστογενετική προέλευση των όγκων αυτών δεν είναι απόλυτα σαφής. Οι διάφορες θεωρίες που έχουν προταθεί περιλαμβάνουν τη «θεωρία του αρχέγονου κυττάρου», την υπόθεση της «αποκλίνουσας διαφοροποίησης», την υπόθεση του «φαινομένου της συνύπαρξης», την υπόθεση του «φαινομένου της επίδρασης του πεδίου» και την «υπόθεση της ομψρίας». Η έρευνα σε μοριακό επίπεδο, που εφαρμόζεται τελευταίως, προσπαθεί να απαντήσει σε ερωτήματα που δημιουργούνται από την ύπαρξη και τη συμπεριφορά των όγκων που συνδυάζουν χαρακτηριστικά θυλακιδίων και παραθυλακιδίων νεοπλασματικών κυττάρων. Ωστόσο, απέχουμε πολύ ακόμη από το να κατανοήσουμε τους πιθανούς μοριακούς μηχανισμούς.

### 1. ΕΙΣΑΓΩΓΗ

Ο θυρεοειδής αδένας αποτελείται από δύο κύριους τύπους επιθηλιακών κυττάρων, τα θυλακιώδη κύτταρα, στα οποία γίνεται η μετατροπή του ιωδίου σε θυροξίνη και τριιωδοθυρονίνη, και τα παραθυλακιώδη ή C-κύτταρα, τα οποία εκκρίνουν καλσιτονίνη. Οι όγκοι του θυρεοειδούς προέρχονται κυρίως από τους δύο αυτούς τύπους κυττάρων ή, σπανιότερα, από μη επιθηλιακά στοιχεία του στρώματος, και η ταξινόμησή τους βασίζεται σε μια συσχέτιση αρχιτεκτονικών, κυτταρολογικών και ιστογενετικών χαρακτηριστικών. Ο Παγκόσμιος Οργανισμός Υγείας ταξινομεί τους πρωτοπαθείς όγκους του αδένα ως επιθηλιακούς ή μη επιθηλιακούς, καλοήθεις ή κακοήθεις, τοποθετώντας σε ξεχωριστή κατηγορία τα λεμφώματα και τα μη ταξινομούμενα νεοπλασμάτα (πίν. 1).<sup>1</sup> Το Armed Forces Institute of Pathology χρησιμοποιεί ένα ελαφρώς διαφορετικό σχήμα ταξινόμησης, δίνοντας έμφαση στο κύτταρο προέλευσης των όγκων αυτών και συμπεριλαμβάνει, σε κάθε κατηγορία, ειδικούς τύπους και υπότυπους, τους οποίους ονομάζει «παραλλαγές» (πίν. 2).<sup>2</sup>

Ο μέχρι τώρα διαχωρισμός των όγκων του θυρεοει-

*Παρουσιάστηκε στο International Congress on "Bronchocele (Goiter) – Goitrogenesis upon the advent of the new Millennium", Ζάμπειον Μέγαρο, Αθήνα, Μάιος 2000*

Χ.Δ. Σκόπα, Α. Μπατιστάτου

Εργαστήριο Παθολογικής Ανατομικής,  
Ιατρικό Τμήμα, Πανεπιστήμιο Πατρών,  
Πάτρα

### Histogenesis of thyroid tumors

*Abstract at the end of the article*

#### Λέξεις ευρετηρίου

Θυρεοειδής  
Ιστογένεση  
Καρκίνωμα  
Όγκοι θυρεοειδούς

*Υποβλήθηκε 3.9.2001  
Εγκρίθηκε 21.12.2001*

δούς σε καρκινώματα καλής διαφοροποίησης (θηλώδη και θυλακιώδη), που εμφανίζουν σχετικά καλή πρόγνωση, ή χαμηλής διαφοροποίησης (θυλακιώδη, αναπλαστικά), που χαρακτηρίζονται από επιθετική συμπεριφορά, μεταστάσεις και θάνατο, δεν ισχύει πλέον, δεδομένου ότι ορισμένοι τύποι θηλώδους καρκινώματος σχετίζονται με κακή πρόγνωση.<sup>2</sup> Επίσης, έχει αποδειχθεί ότι το κλασικό μικτό θηλώδες και θυλακιώδες καρκίνωμα δεν αποτελεί πλέον ιδιαίτερο τύπο νεοπλασμάτος, ενώ έχει αναδειχθεί μια καινούργια οντότητα, αυτή του «μικτού καρκινώματος εκ θυλακιδίων και παραθυλακιδίων κυττάρων».<sup>3,4</sup>

Στην ανακατανομή αυτή της ταξινόμησης των όγκων του θυρεοειδούς συνέβαλαν αφενός κλινικές μελέτες και αφετέρου η ανακάλυψη και χρήση νέων τεχνικών έρευνας, οι οποίες βοήθησαν στη βαθύτερη κατανόηση της ιστογένεσης των πιο συχνών νεοπλασμάτων του αδένα, δηλαδή των επιθηλιακών όγκων.

### 2. ΜΙΚΤΟ ΜΥΕΛΟΕΙΔΕΣ ΚΑΙ ΕΚ ΘΥΛΑΚΙΩΔΩΝ ΚΥΤΤΑΡΩΝ ΚΑΡΚΙΝΩΜΑ

Ο θυρεοειδής αδένας πιστεύεται ότι έχει δύο χαρακτηριστικές πρωτογενείς καταβολές, το θυρεογλωσσικό πόρο, ο οποίος δίνει γένεση στα θυλακιώδη κύτταρα, και τον IV βραχιακό θύλακο, τμήμα του οποίου αναπ-

**Πίνακας 1.** Ιστολογική ταξινόμηση όγκων του θυρεοειδούς. (Παγκόσμιος Οργανισμός Υγείας).<sup>1</sup>

*I. Επιθηλιακοί όγκοι*

A. Καλοήθεις

1. Θυλακιώδες αδένωμα
2. Άλλα

B. Κακοήθεις

1. Θυλακιώδες καρκίνωμα
2. Θηλώδες καρκίνωμα
3. Μυελοειδές καρκίνωμα
4. Αδιαφοροποίητο (αναπλαστικό) καρκίνωμα
5. Άλλα

*II. Μη επιθηλιακοί όγκοι*

A. Καλοήθεις

B. Κακοήθεις

*III. Κακόηθες λέμφωμα*

*IV. Διάφοροι*

*V. Μεταστατικοί*

*VI. Αταξινόμητοι*

*VII. Βλάβες που μοιάζουν με όγκους*

τύσσεται στο τελοβραγχιακό σωματίο, ο οποίος δίνει κύτταρα που διαφοροποιούνται σε C-κύτταρα.<sup>2,5</sup> Εμβρυολογικές και ιστοχημικές μελέτες έχουν δείξει ότι τα κύτταρα αυτά προέρχονται, το πιθανότερο, από τη νευρική ακρολοφία και μεταναστεύουν στα τελοβραγχιακά σωματίδια, πριν αυτά ενσωματωθούν στο θυρεοειδή αδένωμα.<sup>6,7</sup> Στην περίπτωση κακοήθους εξαλλαγής, τα θυλακιώδη κύτταρα, που σχετίζονται με την παραγωγή θυρεοσφαιρίνης και θυρεοειδικών ορμονών, δίνουν γένεση στα θυλακιώδη και θηλώδη καρκινώματα, ενώ τα C-κύτταρα θεωρούνται πρόγονοι των μυελοειδών καρκινωμάτων και σχετίζονται με την παραγωγή καλσιτονίνης και, σε μικρότερο βαθμό, άλλων πεπτιδίων.<sup>2,8</sup>

Ωστόσο, κατά το τέλος της δεκαετίας του 1970 και τις αρχές του 1980 άρχισαν να εμφανίζονται στη βιβλιογραφία αναφορές σε μεμονωμένες περιπτώσεις ή μελέτες σε μικρές σειρές όγκων του θυρεοειδούς, που (α) μοιάζουν με όγκους εκ θυλακιωδών κυττάρων αλλά περιέχουν καλσιτονίνη,<sup>9</sup> (β) μοιάζουν με μυελοειδείς αλλά εκφράζουν θυρεοσφαιρίνη<sup>10,11</sup> και (γ) περιέχουν, όπως αποδεικνύεται ανοσοϊστοχημικά, και τις δύο ορμόνες.<sup>8,12-14</sup> Θα πρέπει να διευκρινιστεί ότι, στους όγκους αυτούς, τα νεοπλασματικά θυλακιώδη κύτταρα είναι δυνατό να επεξεργάζονται μορφολογία είτε θυλακιώδους καρκινώματος, που αποτελεί και τον πιο συχνό τύπο, είτε θηλώδους καρκινώματος.<sup>15</sup> Σπάνιες περιπτώσεις άλλων ιστολογικών τύπων έχουν επίσης περιγραφεί.<sup>15</sup>

**Πίνακας 2.** Ιστολογική ταξινόμηση όγκων του θυρεοειδούς (Armed Forces Institute of Pathology).<sup>2</sup>

**Πρωτοπαθείς όγκοι**

1. Επιθηλιακοί όγκοι

A. Όγκοι από θυλακιώδη κύτταρα

Καλοήθεις: Θυλακιώδες αδένωμα (συνήθης τύπος, παραλλαγές\*)

Κακοήθεις: Καρκίνωμα

Με διαφοροποίηση

– Θυλακιώδες καρκίνωμα

– Θηλώδες καρκίνωμα (συνήθης τύπος, παραλλαγές\*\*)

Χαμηλής διαφοροποίησης (insular, άλλοι)

Αδιαφοροποίητο ή αναπλαστικό

B. Όγκοι από C-κύτταρα (και νευροενδοκρινή κύτταρα)

Μυελοειδές καρκίνωμα

Άλλα

Γ. Όγκοι από θυλακιώδη και C-κύτταρα

Μικτό μυελοειδές και εκ θυλακιωδών κυττάρων καρκίνωμα

2. Σαρτώματα

3. Κακόηθες λέμφωμα (και νεοπλασμάτα αιμοποιητικού)

4. Διάφορα νεοπλασμάτα

**Μεταστατικοί όγκοι**

**Βλάβες που μοιάζουν με όγκους**

\* Ογκοκύτταρα, διαυγή κύτταρα, άτυπο αδένωμα, υαλοειδοποιούμενο δοκιδώδες

\*\* Μικροκαρκίνωμα, περιβαλλόμενο από κάψα, θυλακιώδης τύπος, από υψηλά/κυλινδρικά κύτταρα, διάχυτα σκληρυντικό, συμπαγές/δοκιδώδης τύπος

Στη δεύτερη έκδοση της ιστολογικής ταξινόμησης των όγκων του θυρεοειδούς, ο Παγκόσμιος Οργανισμός Υγείας ταξινομεί τους όγκους αυτούς ως μικτά μυελοειδή και εκ θυλακιωδών κυττάρων καρκινώματα και δίνει το σαφή ορισμό «όγκοι που εμφανίζουν τόσο μορφολογικούς χαρακτήρες μυελοειδούς καρκινώματος και ανοσοαντιδραστικότητα στην καλσιτονίνη, όσο και μορφολογικούς χαρακτήρες καρκινώματος εκ θυλακιωδών κυττάρων και ανοσοαντιδραστικότητα στη θυρεοσφαιρίνη».<sup>16</sup>

Οι προτεινόμενες ερμηνείες, από διάφορους συγγραφείς, για την ύπαρξη των όγκων αυτών είναι ποικίλες. Έτσι, αλλοιώσεις που μοιάζουν με θυλακιώδη νεοπλασμάτα, αλλά περιέχουν καλσιτονίνη, πιστεύεται ότι συνίστανται από θυλάκια που έχουν παγιδευτεί σε ένα μυελοειδές καρκίνωμα, και μάλιστα μέσα στα διηθητικά του όρια, και ονομάζονται «μυελοειδές καρκίνωμα θυλακιώδους τύπου».<sup>9,17</sup> Κατ' αναλογία, όγκοι οι οποίοι μοιάζουν με μυελοειδές καρκίνωμα αλλά περιέχουν θυρεοσφαιρίνη, πιστεύεται ότι αφορούν απλώς στο συμπαγή τύπο του θυλακιώδους καρκινώματος.<sup>18</sup> Τέλος, η έκφραση και των δύο ορμονών στον ίδιο όγκο θα μπορούσε να οφείλεται στην παγίδευση ή σε όσμωση ή ακόμη και σε μεταφορά

της μιας ορμόνης στα νεοπλασματικά κύτταρα ενός όγκου, ο οποίος «κανονικά» παράγει την άλλη ορμόνη.<sup>4,19</sup>

Παρά την πειστικότητα των ερμηνειών αυτών, τα πράγματα φαίνεται ότι δεν είναι τόσο απλά, δεδομένου ότι τόσο η θυρεοσφαιρίνη όσο και η καλσιτονίνη έχουν ανιχνευθεί, ανοσοϊστοχημικώς, όχι μόνο σε πρωτοπαθή μυελοειδή καρκινώματα αλλά και στις μεταστάσεις τους.<sup>20</sup> Η παροχέτευση της θυρεοσφαιρίνης από κατεστραμμένα θυλάκια, λόγω της διήθησης από τον όγκο, στους επικάριους λεμφαδένες θα μπορούσε να είναι μια πολύ καλή εξήγηση. Ωστόσο, η όσμωση ή η παθητική μεταφορά δεν μπορεί να ερμηνεύσει την παρουσία των ορμονών αυτών στις απομακρυσμένες μεταστάσεις.<sup>19,21</sup> Επομένως, η εντόπιση τόσο της θυρεοσφαιρίνης όσο και της καλσιτονίνης στις εξωθυρεοειδικές θέσεις θα πρέπει να οφείλεται σε παραγωγή των ορμονών αυτών από τα ίδια τα κύτταρα του όγκου. Αφότου άρχισαν να περιγράφονται οι περιπτώσεις αυτές, το ερώτημα που προέκυψε είναι αν οι όγκοι αυτοί προέρχονται από ένα αρχέγονο κύτταρο ικανό να διαφοροποιείται τόσο προς θυλακιώδη όσο και προς C-κύτταρα ή αν είναι αποτέλεσμα νεοπλασματικής εξαλλαγής του κάθε κυτταρικού τύπου χωριστά.

Με άλλα λόγια, το ερώτημα που προκύπτει αφορά την ιστογένεση των όγκων αυτών και για την απάντησή του έχουν διατυπωθεί διάφορες θεωρίες και υποθέσεις.

### 3. ΘΕΩΡΙΕΣ ΙΣΤΟΓΕΝΕΣΗΣ

*Θεωρία του «αρχέγονου κυττάρου» (stem cell theory).* Υπολείμματα του τελοβραγχιακού σωματίου ανευρίσκονται στο θυρεοειδή αδένά υπό τη μορφή συμπαγών κυτταρικών φωλεών και μπορεί να δώσουν γένεση τόσο σε κύτταρα που παράγουν καλσιτονίνη (C-κύτταρα), όσο και σε κύτταρα που παράγουν θυρεοσφαιρίνη (θυλακιώδη κύτταρα), αλλά επίσης και σε νεοπλασματικά κύτταρα.<sup>22,23</sup> Έτσι, η νεοπλασματική μετάλλαξη ενός αρχέγονου κυττάρου, του τελοβραγχιακού κυττάρου, μπορεί να δώσει γένεση σε μυελοειδές καρκίνωμα με διττή διαφοροποίηση (ενδοκρινή και νευροενδοκρινή).

*Υπόθεση της «αποκλίνουσας διαφοροποίησης» (divergent differentiation).* Η θεωρία αυτή βασίζεται στην υπόθεση ότι μερικά μυελοειδή καρκινώματα διαφοροποιούνται προς ένα θυλακιώδη φαινότυπο μετά από πρόσθετες μοριακές μεταβολές, που συμβαίνουν στα πρώιμα στάδια της ανάπτυξης του όγκου.<sup>19,24</sup>

*Θεωρία του «φαινομένου συνύπαρξης» (collision effect).* Σύμφωνα με τη θεωρία αυτή, δύο ανεξάρτητοι πρωτοπα-

θείς όγκοι (μυελοειδές καρκίνωμα και καρκίνωμα εκ θυλακιοδών κυττάρων) αναπτύσσονται ταυτόχρονα στον ίδιο λοβό του θυρεοειδούς.<sup>24-26</sup> Οι όγκοι αυτοί μπορεί να δίνουν την εντύπωση ενός μικτού μυελοειδούς και εκ θυλακιοδών κυττάρων καρκινώματος, ωστόσο οι δύο κυτταρικοί πληθυσμοί βρίσκονται πλησίον ο ένας του άλλου ή μπορεί να εκδηλωθούν ως δύο τοπογραφικώς διακριτοί πρωτοπαθείς όγκοι.

*Υπόθεση του «φαινομένου της επίδρασης του πεδίου» (field effect theory).* Οι υποστηρικτές της θεωρίας αυτής υποθέτουν ότι ένα κοινό ογκογόνο ερέθισμα πυροδοτεί την έναρξη της νεοπλασματικής εξαλλαγής των θυλακιοδών και C-κυττάρων, γεγονός που οδηγεί στην ταυτόχρονη ανάπτυξη δύο διαφορετικών όγκων.<sup>24-27</sup> Για παράδειγμα, έχει δειχθεί ότι η θυρεοτροπίνη προκαλεί τον πολλαπλασιασμό και την αύξηση όχι μόνο των θυλακιοδών αλλά και των C-κυττάρων και η έκθεση σε ακτινοβολία επάγει την ανάπτυξη νεοπλασίας στους δύο αυτούς τύπους κυττάρων σε πειραματόζωα.<sup>28,29</sup> Ωστόσο, κάτι τέτοιο δεν έχει αποδειχθεί στον άνθρωπο.

Προσφάτως, προτάθηκε μια έκτη θεωρία, αυτή της «υπόθεσης της ομηρίας» (hostage hypothesis), σύμφωνα με την οποία το μικτό μυελοειδές και εκ θυλακιοδών κυττάρων καρκίνωμα του θυρεοειδούς προέρχεται από δύο διαφορετικές κυτταρικές σειρές.<sup>24</sup> Αρχικά, η νεοπλασματική μετάλλαξη των παραθυλακιοδών κυττάρων οδηγεί στην ανάπτυξη ενός μυελοειδούς καρκινώματος, στο οποίο έχουν παγιδευτεί φυσιολογικά θυλάκια, τόσο στην περιφέρεια όσο και μέσα στον όγκο. Τα κύτταρα των θυλακίων αυτών έχουν χαρακτηριστικά που διαφέρουν από εκείνα των γύρω μη νεοπλασματικών θυλακίων. Είναι πιθανό, λοιπόν, μερικοί άγνωστοι τροφικοί παράγοντες όχι μόνο να κρατούν τα παγιδευμένα θυλάκια ζωντανά, αλλά ακόμη και να επάγουν την υπερπλασία τους (εικ. 1). Είναι επίσης πιθανό μερικά από αυτά τα θυλάκια να εκκρίνουν ουσίες που εμποδίζουν την καταστροφή τους από τον όγκο.<sup>28</sup> Μια τέτοια συμβίωση νεοπλασματικών C-κυττάρων και θυλακιοδών κυττάρων οδηγεί στην ανάπτυξη ενός μικτού όγκου, που αποτελείται από ένα συνδυασμό των δύο αυτών κυτταρικών σειρών.<sup>24</sup> Επίσης, μερικά μυελοειδή καρκινώματα θα μπορούσαν, μέσω ενός ενδοκρινούς/παρακρινούς μηχανισμού, να εκκρίνουν αυξητικούς παράγοντες, οι οποίοι να επάγουν τον πολλαπλασιασμό ή τη διαφοροποίηση των παγιδευμένων μη νεοπλασματικών κυττάρων.<sup>19</sup> Με άλλα λόγια, το μικροπεριβάλλον που δημιουργείται από τα κύτταρα του μυελοειδούς καρκινώματος θα μπορούσε να έχει ως αποτέλεσμα τη δημιουργία εστιών υπερπλαστικών θυλακίων, τα οποία μέσω επίκτητων μοριακών

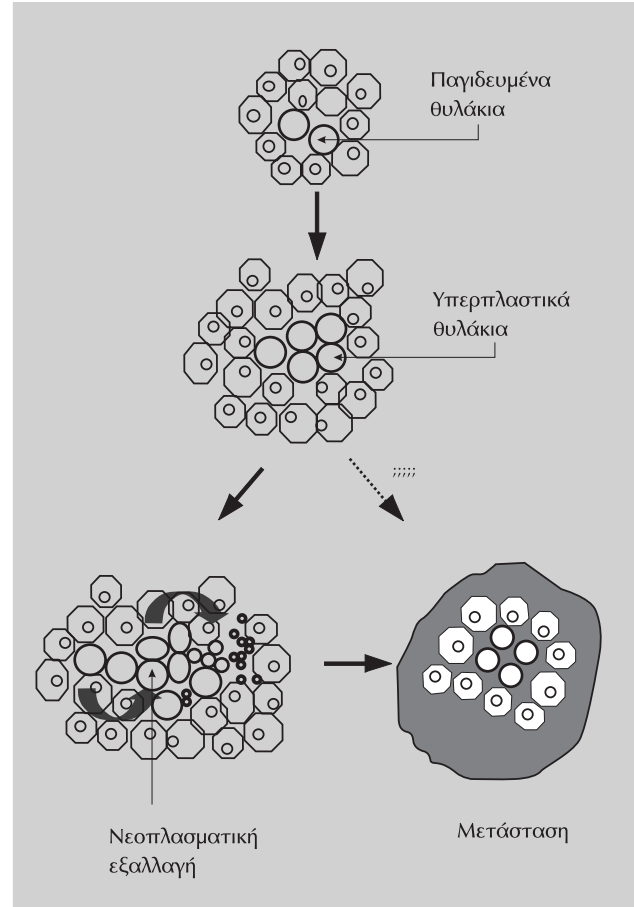
διαταραχών θα αποκτούσαν, τελικά, ένα νεοπλασματικό φαινότυπο και θα ήταν ικανά να δώσουν λεμφαδενικές ή απομακρυσμένες μεταστάσεις.

#### 4. ΜΟΡΙΑΚΕΣ ΜΕΛΕΤΕΣ

Για πολλά χρόνια, η ανοσοϊστοχημεία ήταν πρακτικά η μόνη μέθοδος μελέτης των όγκων αυτών, δεδομένου ότι, για να τεθεί η διάγνωση του μικτού μυελοειδούς και εκ θυλακιωδών κυττάρων καρκινώματος, θα έπρεπε να πιστοποιηθεί η παραγωγή και των δύο ορμονών από τον όγκο. Αν και το εύρημα αυτό θεωρείται απαραίτητο για τη διάγνωση του μικτού καρκινώματος του θυρεοειδούς, εντούτοις δεν μπορεί να αποκλείσει την πιθανότητα της παθητικής ή μέσω φαγοκυττάρωσης μεταφοράς της θυρεοσφαιρίνης στα νεοπλασματικά κύτταρα ενός μυελοειδούς καρκινώματος.<sup>4,19-21,24</sup> Έτσι, είναι σαφές ότι η ανοσοϊστοχημεία, από μόνη της, δεν είναι επαρκής για να απαντήσει σε όλα τα ερωτήματα που δημιουργήθηκαν για το συγκεκριμένο τύπο νεοπλασματος και γι' αυτό, πολλοί ερευνητές έστρεψαν την έρευνά τους σε μοριακό επίπεδο.

Για τον καθορισμό της ανεξάρτητης ή της κοινής προέλευσης δύο διαφορετικών στοιχείων ενός νεοπλασματος σε διάφορους μικτούς όγκους, έχουν εφαρμοστεί τεχνικές όπως ο *in situ* υβριδισμός, η απώλεια της ετεροζυγωτίας (LOH), η ανίχνευση γονιδιακών μεταλλάξεων και η κλωνική ανάλυση της απενεργοποίησης του χρωμοσώματος X.<sup>19,30-34</sup> Ωστόσο, οι πιο αξιόπιστες μελέτες είναι αυτές που ανιχνεύουν μοριακές μεταβολές, οι οποίες επισυμβαίνουν στα πρώιμα στάδια της ανάπτυξης του νεοπλασματος.

Σύμφωνα με την υπόθεση του «*αρχέγονου κυττάρου*», τα δύο στοιχεία του όγκου (μυελοειδές και θυλακιώδες) θα πρέπει να έχουν χαρακτηριστικά μονοκλωνικής ανάπτυξης, δηλαδή τον ίδιο τύπο X-χρωμοσωμικής απενεργοποίησης, καθώς και ανάλογη εικόνα μοριακών μεταβολών, δηλαδή παρόμοιο LOH και τύπο μεταλλάξεων. Ωστόσο, πρόσφατες μελέτες έδειξαν ότι η θεωρία αυτή δεν μπορεί να υποστηριχθεί, δεδομένου ότι οι δύο διαφορετικοί κυτταρικοί πληθυσμοί του μικτού καρκινώματος του θυρεοειδούς είχαν διαφορετικό τύπο μεταλλάξεων στο *RET* πρωτο-ογκογονίδιο (*rearranged during transfection*), ενώ διαφορετικά αποτελέσματα έδωσαν η ανάλυση της LOH και της X-χρωμοσωμικής απενεργοποίησης.<sup>24</sup> Για τους ίδιους λόγους θα πρέπει να θεωρηθεί ως μη επαρκώς τεκμηριωμένη και η θεωρία της «*αποκλίνουσας διαφοροποίησης*».



Εικόνα 1. Σχηματική παράσταση της «υπόθεσης της ομπρίας».<sup>23</sup>

Με βάση τον ορισμό της, η υπόθεση του «*φαινομένου της συνύπαρξης*» προτείνει μια διαφορετική παθογένεια. Από τη βιβλιογραφία φαίνεται ότι όγκοι με δύο διαφορετικούς, τοπογραφικά, κυτταρικούς πληθυσμούς είναι δυνατό να δώσουν μικτές μεταστάσεις, χωρίς να θεωρούνται ότι προέρχονται από έναν κυτταρικό πληθυσμό, ο οποίος εμφανίζει μορφολογικά ή και ιστοχημικά χαρακτηριστικά και από τους δύο τύπους κυττάρων.<sup>25-27</sup> Και αυτό διότι το μυελοειδές καρκίνωμα έχει διαφορετικό τρόπο ανάπτυξης σε σύγκριση με τους περισσότερους καρκίνους, οι οποίοι καταστρέφουν τον ιστό στον οποίο αναπτύσσονται. Το μυελοειδές καρκίνωμα, καθώς αναπτύσσεται, παγιδεύει τμήματα ενός άλλου νεοπλασματος του θυρεοειδούς ή φυσιολογικά θυλάκια του αδένου, τα οποία μπορεί να υποτεθεί ότι μεταφέρει στις θέσεις μετάστασης.<sup>24</sup>

Στο «*φαινόμενο της επίδρασης του πεδίου*», το ογκογόνο ερέθισμα, θεωρητικά, θα πρέπει να προκαλεί τις ίδιες γενετικές αλλαγές στους δύο διαφορετικούς όγκους. Ωστόσο, οι Volante et al<sup>24</sup> δεν μπόρεσαν να απο-

δείξουν έναν παρόμοιο τύπο LOH ή μεταλλάξεων μεταξύ των δύο στοιχείων του νεοπλάσματος.

Τέλος, η προσφάτως προτεινόμενη «θεωρία της ομηρίας» φαίνεται ότι μπορεί να δώσει απάντηση σε αρκετά από τα ερωτήματα των εμβρυολόγων, παθολογοανατόμων και μοριακών βιολόγων, που προκύπτουν από τη μελέτη των μικτών αυτών όγκων του θυρεοειδούς. Τα δεδομένα των Volante et al<sup>24</sup> εισηγούνται ότι οι δύο κυτταρικοί πληθυσμοί στο μικτό μυελοειδές και εκ θυλακιωδών κυττάρων καρκίνωμα δεν προέρχονται από ένα αρχέγονο κύτταρο, καθώς εμφανίζουν σταθερά διαφορετική εικόνα όσον αφορά τις μεταλλάξεις του πρωτοογκογονιδίου *RET*, τη LOH και την απενεργοποίηση του X-χρωμοσώματος. Επιπλέον, οι δομές εκ θυλακιωδών κυττάρων, στους όγκους αυτούς, συνήθως είναι πολυκλωνικοί και εμφανίζουν συχνότερα τις χαρακτηριστικές ιστολογικές αλλοιώσεις της υπερπλασίας παρά της νεοπλασίας.

Η «θεωρία της ομηρίας» συγκεντρώνει αρκετά στοιχεία, ώστε να θεωρηθεί ως η περισσότερο αποδεκτή, δεδομένου ότι έχει δειχθεί η ύπαρξη αλληλοσυσχέτισης μεταξύ θυλακιωδών και παραθυλακιωδών κυττάρων. Καταρχάς, σε οικογενείς περιπτώσεις μυελοειδούς καρκίνωματος είναι από παλιά γνωστή η παρουσία υπερπλασίας C-κυττάρων κοντά στην περιοχή του όγκου, η οποία έχει θεωρηθεί ότι αποτελεί πρόδρομη αλλοίωση.<sup>28,35</sup> Στη συνέχεια, η παρουσία υπερπλασίας C-κυττάρων αναγνωρίστηκε και σε άλλες καταστάσεις, όπως σε θυρεοειδίτιδα

Hashimoto, καθώς και στο γύρω από θυλακιώδη νεοπλάσματα ιστό και, ενίοτε, σε σποραδικές μορφές μυελοειδών καρκινωμάτων.<sup>36,37</sup> Αν δεχθούμε, λοιπόν, ότι «διάφορες διαταραχές των θυλακιωδών κυττάρων σχετίζονται με υπερπλασία των C-κυττάρων, γιατί να μη δεχθούμε την πιθανότητα ότι ένα μυελοειδές καρκίνωμα παρέχει το κατάλληλο μικροπεριβάλλον, που διεγείρει τον πολλαπλασιασμό των θυλακιωδών κυττάρων».<sup>19</sup>

## 5. ΣΥΜΠΕΡΑΣΜΑ

Συνοψίζοντας τις μέχρι τώρα υπάρχουσες πληροφορίες, θα μπορούσε να λεχθεί ότι παγιδευμένα μη νεοπλασματικά θυλακιώδη κύτταρα διεγείρονται από τροφικούς παράγοντες, που οδηγούν στην ανάπτυξη υπερπλαστικών θυλακιωδών κυττάρων (υπερπλασία). Διάφορες επίκτητες γενετικές διαταραχές στα θυλακιώδη κύτταρα οδηγούν στη νεοπλασματική εξαλλαγή τους και στην ανάπτυξη ενός καρκινώματος με θυλακιώδη στοιχεία, που μπορεί να δώσει μικτού τύπου μεταστάσεις.

Ωστόσο, για να επιβεβαιωθεί η «υπόθεση της ομηρίας», θα πρέπει να ταυτοποιηθούν οι άγνωστοι αυτοί τροφικοί/αυξητικοί παράγοντες, που είναι απαραίτητοι για τη διεγερση των θυλακιωδών κυττάρων, καθώς επίσης και να ανιχνευθούν οι ουσίες αυτές στα κύτταρα του μυελοειδούς καρκινώματος, οι οποίες, ωστόσο, θα βρίσκονται αποκλειστικά στους μικτούς όγκους, ενώ θα πρέπει να αποκλείονται από το κλασικό μυελοειδές καρκίνωμα.

## ABSTRACT

### Histogenesis of thyroid tumors

C.D. SCOPA, A. BATISTATOU

*Department of Pathology, Faculty of Medicine, University of Patras, Patras, Greece*

*Archives of Hellenic Medicine 2002, 19(6):645-651*

The thyroid gland contains two major types of epithelial cells, the follicular cells and the parafollicular or C-cells, and the most common thyroid neoplasms arise from these two very different types of cells. Some thyroid tumors simultaneously display morphological and immunohistochemical features of both cell types. The histogenetic origin of these tumors remains unclear. Several hypotheses have been proposed, including the "stem cell theory", the "divergent differentiation" theory, the "collision effect" theory, the "field effect" hypothesis and the "hostage hypothesis". In recent years, molecular pathology techniques have been applied to explain the full spectrum of tumors that combine the features of both follicular and parafollicular neoplastic cells, but the possible molecular mechanisms are still far from being well understood.

**Key words:** Carcinoma, Histogenesis, Thyroid, Thyroid tumors

## Βιβλιογραφία

1. HEDINGER C, WILLIAMS ED, SOBIN LH. The WHO histological classification of thyroid tumors: A commentary on the second edition. *Cancer* 1989, 63:908–911
2. ROSAI J, CARCANGIOU ML, DELELLIS RA. Tumors of the thyroid gland. In: *Atlas of Tumor Pathology*. 3rd Series. Washington, DC, Armed Forces Institute of Pathology, 1992:20
3. LIVOLSI VA. Mixed thyroid carcinoma: A real entity? *Lab Invest* 1987, 57:237–239
4. ALBORES-SAAVEDRA J, GORRAEZ-DE-LA-MORA T, TORRE-RENDON F, GOULD E. Mixed medullary-papillary carcinoma of the thyroid: A previously unrecognized variant of thyroid carcinoma. *Hum Pathol* 1990, 21:1151–1155
5. MOORE KL. *The developing human. Clinical Oriented Embryology*. 2nd ed. Philadelphia, WB Saunders Co, 1977:166
6. SHEPARD TH. Onset of function in the human fetal thyroid: Biochemical and radioautographic studies from organ culture. *J Clin Endocrinol Metab* 1967, 27:945–948
7. WILLIAMS ED, TOYN CE, HARACH HR. The ultimobranchial gland and congenital thyroid abnormalities in man. *J Pathol* 1989, 159:135–141
8. LJUNGBERG O, ERICSSON U-B, BONDESON L, THORELL J. A compound follicular-parafollicular cell carcinoma of the thyroid: A new tumor entity? *Cancer* 1983, 52:1053–1061
9. HARACH HR, WILLIAMS ED. Glandular (tubular and follicular) variants of medullary carcinoma of the thyroid. *Histopathology* 1983, 7:83–97
10. BUSSOLATI G, MONGA G. Medullary carcinoma of the thyroid with atypical patterns. *Cancer* 1979, 44:1769–1777
11. VALENTA LJ, MICHEL-BECHET M, MATTSOJN JC, SINGER FR. Microfollicular thyroid carcinoma with amyloid rich stroma, resembling the medullary carcinoma of the thyroid (MCT). *Cancer* 1977, 39:1573–1586
12. HALES M, ROSENAU W, OKERLUND MD, GALANTE M. Carcinoma of the thyroid with a mixed medullary and follicular pattern. Morphologic, immunohistochemical and clinical laboratory studies. *Cancer* 1982, 50:1352–1359
13. LJUNGBERG O, BONDESON L, BONDESON AG. Differential thyroid carcinoma, intermediate type: a new tumor entity with features of follicular and parafollicular cell carcinoma. *Hum Pathol* 1984, 15:218–228
14. PFALTZ M, HEDINGER CI, MUHLETHALER JP. Mixed medullary and follicular carcinoma of the thyroid. *Virchows Arch [A]* 1983, 400:53–59
15. PAPOTTI M, VOLANTE M, KOMMINOTH P, SOBRINHO-SIMTES M, BUSSOLATI G. Thyroid carcinomas with mixed follicular and C-cell differentiation patterns. *Semin Diagn Pathol* 2000, 17:109–119
16. HEDINGER C, WILLIAMS E, SOBIN L. Histological typing of thyroid tumors. In: *World Health Organization International Histological Classification of Tumors*. 2nd ed. Berlin, Springer Verlag, 1988
17. ALBORES-SAAVEDRA J, LIVOLSI VA, WILLIAMS ED. Medullary carcinoma. *Semin Diagn Pathol* 1985, 2:137–146
18. FRANSSILA KO, ACKERMAN LV, BROWN CL, HEDINGER CE. Follicular carcinoma. *Semin Diagn Pathol* 1985, 2:101–122
19. MATIAS-GUIU X. Mixed medullary and follicular carcinoma of the thyroid. On the search for its histogenesis. *Am J Pathol* 1999, 155:1413–1418
20. FENOGLIO-PREISER CM. Mixed medullary-follicular thyroid carcinoma. *Am J Surg Pathol* 1986, 10:362–363
21. GEBEL F, RAMELLI F, B'ORGI U, INGOLD S, RTUDER H, WINAND R. The site of leakage of intrafollicular thyroglobulin into the blood stream in simple human goiter. *J Clin Endocrinol Metab* 1983, 57:915–919
22. BEKNER ME, SHULTZ JJ, RICHARDSON T. Solid and cystic ultimobranchial body remnants in the thyroid. *Arch Pathol Lab Med* 1990, 114:1049–1052
23. CAMESELLE-TEJEIRO J, VALERA-DURAN J, SAMBADE C, VILLANUEVA J, VALERA-NUNEZ R, SOBRINHO-SIMTES M. Solid cell nests of the thyroid: Light microscopy and immunohistochemical profile. *Hum Pathol* 1994, 25:684–693
24. VOLANTE M, PAPOTTI M, ROTH J, SAREMASLANI P, SPEED EJM, LI-OYD RV ET AL. Mixed medullary-follicular thyroid carcinoma. Molecular evidence for a dual origin of tumor components. *Am J Pathol* 1999, 155:1499–1509
25. PASTOLERO GC, COIRE CI, ASA SL. Concurrent medullary and papillary carcinomas of thyroid with lymph node metastases. *Am J Surg Pathol* 1996, 10:245–250
26. TANAKA T, YOSHIMI N, KANAL N, MON H, NAGAI K, FUJII A ET AL. Simultaneous occurrence of medullary and follicular carcinoma in the same thyroid lobe. *Hum Pathol* 1989, 20:83–86
27. APEL RL, ALPERT LC, RIZZO A, LIVOLSI VA, ASA SL. A metastasizing composite carcinoma of the thyroid with distinct medullary and papillary components. *Arch Pathol Lab Med* 1994, 118:1143–1147
28. GALERA-DAVISON M, FEMANDEZ A, SALGUERA M, MARTIN-LACAVE I, GONZALES-CAMORA R. Simultaneous hyperplasia of follicular and parafollicular cells in experimental hypothyroidism. *Lab Invest* 1988, 58:33A
29. TRIGGS SM, WILLIAMS ED. Experimental carcinogenesis in the rat thyroid follicular and C-cells. *Acta Endocrinol (Copenh)* 1977, 85:84–92
30. THOMPSON L, CHANG B, BARSKY SH. Monoclonal origins of malignant mixed tumors (carcinosarcomas). Evidence for a divergent histogenesis. *Am J Surg Pathol* 1996, 20:277–285
31. KOUNELIS S, JONES MW, PAPADAKI H, BAKKER A, SWALSKY P, FINKELSTEIN SD. Carcinosarcomas (malignant mixed mullerian tumors) of the female genital track: comparative molecular analysis of epithelial and mesenchymal components. *Hum Pathol* 1998, 29:82–87
32. FUJITA M, ENOMOTO T, WADA H, INOUE M, OKUDAIRA Y, SHROYER KR. Application of clonal analysis. Differential diagnosis for synchronous primary ovarian and endometrial cancers and metastatic cancer. *Am J Clin Pathol* 1996, 105:305–359
33. EMMERT-BURCK MR, CHUAQUI R, ZHUANG Z, NOGALES F, LIOTTA LA, MERINO MJ. Molecular analysis of synchronous of uterine and ovarian and endometrioid tumors. *Int J Gynecol Pathol* 1997, 16:143–148

34. PAPOTTI M, NEGRO F, CARNEY JA, BUSSOLATI G, LLOYD RV. Mixed medullary-follicular carcinoma of the thyroid. A morphological, immunohistochemical and *in situ* hybridization analysis of 11 cases. *Virchows Arch* 1997, 430:397–405
35. WOLFE HJ, MELVIN KE, CERVI-SKINNER SJ, SAADI AA, JULIAR JF, JACKSON CE ET AL. C-cell hyperplasia preceding medullary thyroid carcinoma. *N Engl J Med* 1973, 289:437–441
36. LIBBEY NP, NOWAKOWSKI KJ, TUCCI JR. C-cell hyperplasia of the thyroid in a patient with goitrous hypothyroidism and Hashimoto's thyroiditis. *Am J Surg Pathol* 1989, 13:71–77
37. ALBORES-SAAVEDRA J, MONFORTE H, NADJI M, MORALES AR. C-cell hyperplasia in thyroid tissue adjacent to follicular cells tumors. *Hum Pathol* 1988, 19:795–799

*Corresponding author:*

C.D. Scopa, PO Box 1174, GR-26110 Patras, Greece

E-mail: cdsropa@med.upatras.gr

